

Facultade de Enfermaría e Podoloxía



TRABAJO DE FIN DE GRADO EN PODOLOGÍA

Curso académico 2021/2022

**“EFICACIA DE LAS TÉCNICAS QUIRÚRGICAS EMPLEADAS
EN EL TRATAMIENTO DE LA UÑA EN PINZA:
REVISIÓN SISTEMÁTICA”**

Alba Novo Viqueira

Director: Luis López López

AGRADECIMIENTOS:

A mis padres, por enseñarme el significado de las palabras “trabajo”, “esfuerzo” y constancia”.

A Copi, por ser incondicional.

ÍNDICE

1. RESUMEN ESTRUCTURADO	6
1.1. RESUMO ESTRUTURADO.....	7
1.2. STRUCTURED SUMMARY.....	8
2. INTRODUCCIÓN	9
3. FORMULACIÓN DE LA PREGUNTA DE ESTUDIO	11
4. METODOLOGÍA	11
4.1. CRITERIOS DE INCLUSIÓN Y EXCLUSIÓN.....	12
4.2. ESTRATEGIA DE BÚSQUEDA.....	13
5. RESULTADOS	16
5.1. RESULTADOS DE LA BÚSQUEDA.....	16
5.2. EXTRACCIÓN DE DATOS.....	18
5.3. NIVEL DE EVIDENCIA Y GRADO DE RECOMENDACIÓN.....	21
6. DISCUSIÓN	23
7. CONCLUSIÓN	26
8. BIBLIOGRAFÍA	27
9. ANEXOS	30
9.1. ANEXO I: NIVEL DE EVIDENCIA Y GRADO DE RECOMENDACIÓN (USPSTF). ..	30

ÍNDICE DE FIGURAS

Figura 1: Vista dorsal y frontal de una uña en pinza	9
Figura 2: Ensanchamiento de la falange distal.	9
Figura 3: Índice de ancho = $B/A*100$. Índice de altura = $C/B*100$	10

ÍNDICE DE TABLAS

Tabla I: Estrategia de búsqueda.....	14
Tabla II: Causas de exclusión.....	16
Tabla III: Nivel de evidencia y grado de recomendación.....	21
Tabla IV: Recomendaciones a partir de la calidad de evidencia.....	30
Tabla V: Niveles de evidencia e interpretación.....	31

1. RESUMEN ESTRUCTURADO.

Introducción: La uña en pinza es considerada una distrofia con hipercurvatura transversal de la lámina ungueal a lo largo del eje longitudinal. Es una deformidad que afecta a la morfología de la placa ungueal alterando su ancho y altura.

Su tasa de incidencia es del 0,9% y para ser tratada con la mayor eficacia posible es necesaria la intervención quirúrgica, pues su curso es de carácter crónico y recurrente.

Objetivo: El presente estudio tiene como objetivo investigar la eficacia de las técnicas destinadas a lograr la erradicación de la deformidad, así como conocer la evidencia científica de las diferentes técnicas empleadas en la práctica clínica.

Metodología: La búsqueda bibliográfica se llevó a cabo en las tres únicas bases de datos (Pubmed, Scopus y Web Of Science) que contenían bibliografía científica relacionada con la deformidad de la uña en pinza.

Resultados: Trece artículos fueron seleccionados para llevar a cabo esta revisión, de los cuales sólo siete cumplían los criterios de selección.

Conclusiones: El tratamiento quirúrgico es la única solución a largo plazo a la hora de corregir la deformidad de la uña en pinza, pues no suele presentar recidivas importantes. Sin embargo, la escasez de bibliografía científica destinada a dar a conocer las diferentes técnicas quirúrgicas pone en duda su eficacia, pues no existe un procedimiento quirúrgico específico altamente recomendado para su erradicación.

1.1. RESUMO ESTRUTURADO.

Introdución: A uña en pinza é considerada unha distrofia con hipercurvatura transversal da lámina ungueal ao longo do eixo lonxitudinal. É unha deformidade que afecta á morfoloxía da placa ungueal alterando o seu ancho e altura.

A súa taxa de incidencia é do 0,9% e para ser tratada coa maior eficacia posible é necesaria a intervención cirúrxica, pois o seu curso é de carácter crónico e recorrente.

Obxectivo: O presente estudo ten como obxectivo investigar a eficacia das técnicas destinadas a lograr a erradicación da deformidade, así como coñecer a evidencia científica das diferentes técnicas empregadas na práctica clínica.

Metodoloxía: A procura bibliográfica levouse a cabo nas tres únicas bases de datos (Pubmed, Scopus e Web Of Science) que contiñan bibliografía científica relacionada coa deformidade da uña en pinza.

Resultados: Trece artigos foron seleccionados para levar a cabo esta revisión, dos cales só sete cumprían os criterios de selección.

Conclusións: O tratamento cirúrxico é a única solución a longo prazo á hora de corrixir a deformidade da uña en pinza, pois non adoita presentar recidivas importantes. Non obstante, a escaseza de bibliografía científica destinada a dar a coñecer as diferentes técnicas cirúrxicas pon en dúbida a súa eficacia, pois non existe un procedemento cirúrxico específico altamente recomendado para a súa erradicación.

1.2. STRUCTURED SUMMARY.

Introduction: The pincer nail is considered a dystrophy with transverse hypercurvature of the nail sheet along the longitudinal axis. It is a deformity that affects the morphology of the nail plate by altering its width and height. Its incidence rate is 0.9% and to be treated as effectively as possible, surgical intervention is required, as its course is chronic and recurrent.

Objective: The present study aims to investigate the effectiveness of techniques designed to achieve the eradication of the deformity, as well as to know the scientific evidence of the different techniques used in clinical practice.

Methodology: The bibliographic search was carried out in the only three databases (Pubmed, Scopus and Web Of Science) containing scientific literature related to the deformity of the pincer nail.

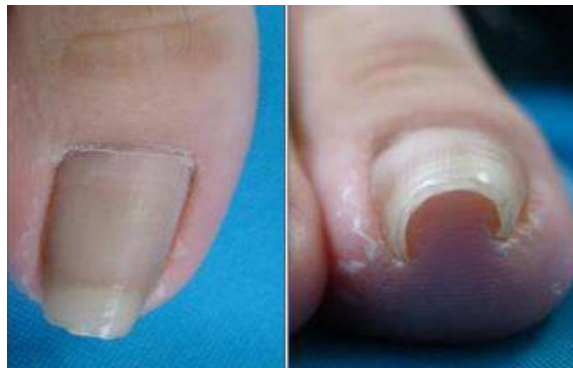Results: Thirteen articles were selected to carry out this review, of which only seven met the selection criteria.

Conclusions: Surgical treatment is the only long-term solution to correct the deformity of the pincer nail, as it usually does not present significant recurrences. However, the scarcity of scientific literature aimed at publicizing the different surgical techniques casts doubt on its effectiveness, since there is no specific highly recommended surgical procedure for its eradication.

2. INTRODUCCIÓN.

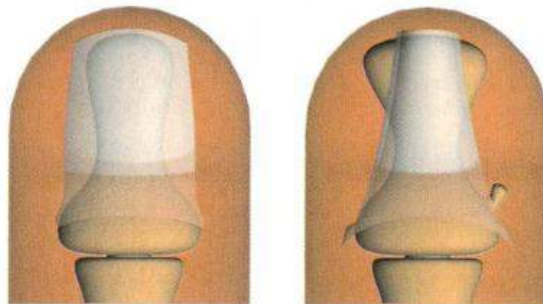
La deformidad ungueal en pinza fue descrita por primera vez en 1950 por Frost con el término “*uña curvada*”^{1,2,3} y años más tarde, en 1968, como “*uña en pinza*” por Cornelius y Shelley.^{1,2,3,4,5,7,9,11}

La uña en pinza es considerada una distrofia con hipercurvatura transversal de la lámina ungueal a lo largo del eje longitudinal^{1,2,3,4,5,6,8,9,10,11,12} donde la uña presenta un estrechamiento de la anchura y un aumento de la altura de la uña.^{1,5,13} (Figura 1).



*Figura 1: Vista dorsal y frontal de una uña en pinza.*¹³

La lámina ungueal se hace más arqueada distalmente y puede llegar a abarcar un cono de tejido del lecho ungueal.¹² En la parte distal, sus bordes presionan los tejidos blandos, que son pinzados. Esto se debe al ensanchamiento selectivo de los laterales de la matriz proximal por osteofitos yuxtaarticulares⁶ (Figura 2). La superficie de la placa ungueal es plana, en cuanto a los márgenes laterales, se disponen en ángulo agudo, formando lados paralelos verticales.^{2,8} Como la matriz distal no se altera, la placa ungueal asume una forma cónica.⁸

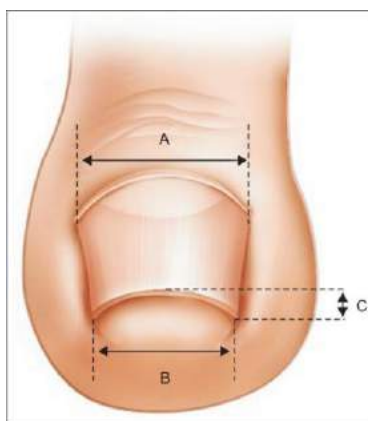


*Figura 2: Ensanchamiento de la falange distal.*¹¹

Eficacia de las técnicas quirúrgicas empleadas en el tratamiento de la uña en pinza:

Revisión sistemática.

Para evaluar la gravedad de la curvatura transversal de la uña Kosaka y Kamiishi idearon un sistema que expresa de manera objetiva el grado de curvatura de la uña. ¹⁴ Definieron dos índices: el índice de ancho como la relación porcentual entre el ancho del extremo distal de la uña (B) y el ancho de la raíz (A), y el índice de altura como la relación porcentual entre la altura de la punta de la uña (B) y el ancho de la raíz (A) (Figura 3) Los valores más cercanos al 100% indican una uña más ancha y protuberante mientras que los valores más cercanos al 0% indican una uña más cónica y plana. ⁵



*Figura 3: Índice de ancho = $B/A * 100$. Índice de altura = $C/B * 100$ ⁵*

Posteriormente, Yabe et al. también informaron sobre el índice de curvatura (IC) como una herramienta de evaluación para las uñas en pinza. Definieron el IC como la anchura de la punta de la uña (B) dividida por la longitud de la punta de la uña (A) ¹⁴ y postularon tres estadios para la clasificación de la curvatura: es estadio I se sitúa por debajo de 1,6, el estadio II está comprendido entre 1,6 - 2,5 y el estadio III debe ser superior a 2,5. Generalmente los pacientes con diagnóstico de estadio III y algunos con diagnóstico de estadio II están indicados para ser sometidos a cirugía. ²

La tasa de incidencia que presenta esta deformidad es del 0,9% y afecta mayoritariamente a las uñas del hallux, aunque también puede presentarse en el resto de uñas, tanto en las de las manos como en las de los pies. ^{2,3,8,9}

Eficacia de las técnicas quirúrgicas empleadas en el tratamiento de la uña en pinza:

Revisión sistemática.

La deformidad puede ser congénita o adquirida. Cuando la alteración es simétrica y se asocian a hallazgos sistémicos, como en el síndrome de la uña amarilla y la displasia ectodérmica hidrótica, se considera congénita.¹⁵ La deformidad adquirida se asocia a traumatismos debido a un calzado mal ajustado,^{1,7,16} medicamentos como los betabloqueantes,⁷ la psoriasis,^{9,10} los tumores de la falange distal y la tiña ungueal,^{1,7,9,10} la exostosis subungueal,^{9,10} la artrosis de las articulaciones interfalángicas distales de los dedos,⁷ la enfermedad de Kawasaki, la esclerosis lateral amiotrófica, el lupus eritematoso, las neoplasias gastrointestinales y la insuficiencia renal.¹⁵

Sin embargo, el mecanismo exacto subyacente a las uñas en pinza sigue sin estar claro pues la acción de las fuerzas mecánicas influye en la morfología de la uña y en el desarrollo de la deformidad.¹³

3. FORMULACIÓN DE LA PREGUNTA DE ESTUDIO.

La pregunta de estudio que se plantea en esta revisión es si existe una técnica quirúrgica para el tratamiento de la uña en pinza que sea más eficaz que el resto de técnicas descritas hasta el momento. Para ello se realiza un análisis crítico de la eficacia de las técnicas destinadas a lograr la erradicación de la deformidad.

Con esta revisión se espera conocer las técnicas más empleadas en la práctica clínica, su eficacia y su evidencia científica mediante los artículos encontrados.

4. METODOLOGÍA.

Para resolver la pregunta de estudio se ha llevado a cabo una búsqueda exhaustiva en las principales bases de datos internacionales (Pubmed, Scopus y Web Of Science) con el fin de hallar artículos que puedan arrojar información con evidencia científica para solventar la cuestión que se plantea.

Eficacia de las técnicas quirúrgicas empleadas en el tratamiento de la uña en pinza:

Revisión sistemática.

4.1. CRITERIOS DE INCLUSIÓN Y EXCLUSIÓN.

Los criterios de inclusión tenidos en cuenta para la elaboración de esta revisión sistemática han sido los siguientes:

- Se incluirán ensayos clínicos, estudios prospectivos, estudios retrospectivos y estudios de casos y controles, en los que se evalúen y/o describan los tratamientos quirúrgicos destinados a la erradicación de la deformidad de la uña en pinza.
- Los autores deberán estudiar de manera objetiva el índice de curvatura de la lámina ungueal.
- Las publicaciones deben ser de acceso gratuito o poder acceder a ellas a través de los recursos de la biblioteca de la Universidad de A Coruña.
- Las publicaciones deberán ser posteriores al año 2009.
- Los artículos pueden estar publicados en diversos idiomas, como son el español, el inglés y el coreano.

Los criterios de exclusión tenidos en cuenta para la elaboración de esta revisión sistemática han sido los siguientes:

- Se excluirán los artículos de revisión, las revisiones bibliográficas y libros de cirugía.
- Si el tratamiento no evalúa de forma objetiva el grado de curvatura de la lámina ungueal, también será excluido.
- Se excluirán los casos en los que la cirugía se realice en las uñas de las manos.
- Serán excluidas aquellas publicaciones que combinen el tratamiento quirúrgico con el tratamiento conservador.
- Se excluirán los estudios incompletos o mal documentados.
- Se excluirán los artículos anteriores al año 2010.

4.2. ESTRATEGIA DE BÚSQUEDA.

La búsqueda de bibliografía para llevar a cabo esta revisión sistemática y poder dar respuesta a la pregunta de estudio planteada se realizó entre los meses de octubre del 2021 y marzo de 2022.

Una vez realizada la búsqueda, las referencias bibliográficas se filtran según los criterios de inclusión y exclusión, eliminando los artículos duplicados y aquellos a los que no se ha podido acceder (Tabla I).

Tabla I: Estrategia de búsqueda.					
BASE DE DATOS	ECUACIÓN DE BÚSQUEDA	RESULTADOS	ARTÍCULOS SELECCIONADOS	DUPLICADOS	NO ACCESO
PUBMED	((("pincer"[All Fields] OR "pincers"[All Fields]) AND ("nails"[MeSH Terms] OR "nails"[All Fields] OR "nail"[All Fields]) AND (("surgical procedures, operative"[MeSH Terms] OR "surgical"[All Fields] AND "procedures"[All Fields] AND "operative"[All Fields]) OR "operative surgical procedures"[All Fields] OR "surgical"[All Fields] OR "surgically"[All Fields] OR "surgicals"[All Fields]) AND ("methods"[MeSH Subheading] OR "methods"[All Fields] OR "techniques"[All Fields] OR "methods"[MeSH Terms] OR "technique"[All Fields] OR "techniques"[All Fields]) AND ("pincer"[All Fields] OR "pincers"[All Fields]) AND ("nails"[MeSH Terms] OR "nails"[All Fields] OR "nail"[All Fields]))) OR (("surgical procedures, operative"[MeSH Terms] OR ("surgical"[All Fields] AND "procedures"[All Fields] AND "operative"[All Fields]) OR "operative surgical procedures"[All Fields] OR ("surgical"[All Fields] AND "treatment"[All	30	10	3	0

Eficacia de las técnicas quirúrgicas empleadas en el tratamiento de la uña en pinza:

Revisión sistemática.

	Fields]) OR "surgical treatment"[All Fields]) AND ("pincer"[All Fields] OR "pincers"[All Fields]) AND ("nails"[MeSH Terms] OR "nails"[All Fields] OR "nail"[All Fields])) AND (2010:2022[pdat])				
WEB OF SCIENCE	(((TS=(pincer nail)) AND TS=(Treatment)) AND TS=(surgery)) AND TS=(correction)) AND TS=(deformity)	6	4	2	0
	(((TS=(pincer)) AND TS=(nail)) AND TS=(study case)) AND TS=(treatment)) AND TS=(deformity)	9	2	1	0
SCOPUS	(TITLE-ABS-KEY (pincer) AND TITLE-ABS-KEY (nail) AND TITLE-ABS-KEY (treatment) AND TITLE-ABS-KEY (technique) OR TITLE-ABS-KEY (correction) AND TITLE-ABS-KEY (deformity)) AND (LIMIT-TO (PUBYEAR,2021) OR LIMIT-TO (PUBYEAR,2020) OR LIMIT-TO (PUBYEAR,2018) OR LIMIT-TO (PUBYEAR,2017) OR LIMIT-TO (PUBYEAR,2015) OR LIMIT-TO (PUBYEAR,2013) OR LIMIT-TO (PUBYEAR,2012) OR LIMIT-TO (PUBYEAR,2010))	18	11	7	4

Eficacia de las técnicas quirúrgicas empleadas en el tratamiento de la uña en pinza:

Revisión sistemática.

5. RESULTADOS.

5.1. RESULTADOS DE LA BÚSQUEDA.

El número total de artículos encontrados fue de 13, de los cuales 6 fueron excluidos por no cumplir los criterios de selección, quedando 7 artículos válidos para la inclusión (Tabla II).

Tabla II: Causas de exclusión.		
REFERENCIA	ACEPTACIÓN	JUSTIFICACIÓN
Horikiri, M., & Saito, M. (2020). Simple and Aesthetic Treatment for Pincer Nail. <i>International Journal of Surgical Wound Care</i> , 1(3), 92–96. https://doi.org/10.36748/IJSWC.1.3_92	Sí.	
Lee, J. I., Lee, Y. B., Oh, S. T., Park, H. J., & Cho, B. K. (2011). A Clinical Study of 35 Cases of Pincer Nails. <i>Annals of Dermatology</i> , 23(4), 417. https://doi.org/10.5021/AD.2011.23.4.417	No.	Se compara la eficacia del pulido de la lámina ungueal frente al tratamiento quirúrgico.
Ghaffarpour, G., Seyed Mehdi Tabaie, A., & Ghaffarpour, G. (2010). A New Surgical Technique for the Correction of Pincer-Nail Deformity: Combination of Splint and Nail Bed Cutting. <i>Dermatol Surg</i> 2010; 36: 2037–2041. https://doi.org/10.1111/j.1524-4725.2010.01810.x	No.	La uña en pinza se trata quirúrgicamente con ferulización y no se valora el índice de curvatura.
Dikmen, A., Ozer, K., Ulusoy, M. G., GURSOY, K., & KOÇER, U. (2017). Triple combination therapy for pincer nail deformity: Surgical matricectomy, thioglycolic acid, and anticonvex sutures. <i>Dermatologic Surgery</i> , 43(12), 1474–1482. https://doi.org/10.1097/DSS.0000000000001252	No.	Se usa el ácido tioglicólico para ablandar la lámina ungueal y no se valora el índice de curvatura.

Eficacia de las técnicas quirúrgicas empleadas en el tratamiento de la uña en pinza:

<p>Noh, S. H., Na, G. H., Kim, E. J., & Park, K. (2019). Significance of Surgery to Correct Anatomical Alterations in Pincer Nails. <i>Annals of Dermatology</i>, 31(1), 59–65. https://doi.org/10.5021/AD.2019.31.1.59</p>	Sí.	
<p>Shin, W. J., Chang, B. K., Shim, J. W., Park, J. S., Kwon, H. J., & Kim, G. L. (2018). Nail Plate and Bed Reconstruction for Pincer Nail Deformity. <i>Clinics in Orthopedic Surgery</i>, 10(3), 385. https://doi.org/10.4055/CIOS.2018.10.3.385</p>	Sí.	
<p>Huang, C., Zhao, Y., Guo, W., Yu, M., Li, R., & Zhu, Z. (2020). An L-shaped flap for the correction of pincer nail deformity: A case report. <i>Australasian Journal of Dermatology</i>, 61(3), 253–256. https://doi.org/10.1111/AJD.13275</p>	No.	No se valora el índice de curvatura.
<p>Jung, D. J., Kim, J. H., Lee, H. Y., Kim, D. C., Lee, S. II, & Kim, T. Y. (2015). Anatomical Characteristics and Surgical Treatments of Pincer Nail Deformity. <i>Archives of Plastic Surgery</i>, 42(2), 207–213. https://doi.org/10.5999/APS.2015.42.2.207</p>	Sí	
<p>Shilpa, K., Divya, G., Budamakuntla, L., & Eswari, L. (2019). To Study the Outcome of Three-Flap Technique in the Management of Pincer Nail. <i>Journal of Cutaneous and Aesthetic Surgery</i>, 12(1), 25. https://doi.org/10.4103/JCAS.JCAS_140_18</p>	Sí.	
<p>Aksoy, B., & Aksoy, H. M. (2017). Novel Surgical Method for Pincer Nail Treatment: Partial Matrictomy and Triple Flap Technique. <i>Dermatologic Surgery</i>, 43(11), 1397–1399. https://doi.org/10.1097/DSS.0000000000001094</p>	No.	No se valora el índice de curvatura.

Eficacia de las técnicas quirúrgicas empleadas en el tratamiento de la uña en pinza:

Revisión sistemática.

<p>Gurger, M. (2018). Correction of Pincer Nail Deformity (PND) with dermal flap: A New Technique. <i>Acta Orthop Traumatol Turc</i> 2016 ;50(3): 362–36. https://doi.org/10.3944/AOTT.2015.14.0168</p>	No.	No se valora el índice de curvatura.
<p>Kosaka, M., Asamura, S., Wada, Y., Kusada, A., Nakagawa, Y., & Isogai, N. (2010). Pincer Nails Treated Using Zigzag Nail Bed Flap Method: Results of 71 Toenails. <i>Dermatol Surg</i> 2010; 36: 506–511. https://doi.org/10.1111/j.1524-4725.2010.01478.x</p>	Sí.	
<p>Cho, Y., Lee, J., Shin, D., Surgery, W. S.-D., (2015). Correction of pincer nail deformities using a modified double Z-plasty. <i>Journals.Lww.Com</i>. https://journals.lww.com/dermatologicsurgery/Fulltext/2015/06000/Correction_of_Pincer_Nail_Deformities_Using_a.11.aspx</p>	Sí.	

5.2. EXTRACCIÓN DE DATOS.

Teniendo en cuenta los criterios de inclusión y exclusión por los que se rige esta revisión los resultados obtenidos han sido los siguientes:

Horikiri M. y Saito M. ⁴ realizaron un estudio compuesto por 25 pacientes que se sometieron a cirugía para tratar un total de 30 uñas en pinza en el hallux. De estos 25 pacientes 5 eran hombres y 20 mujeres y la edad media fue de 67,4 años.

El estudio se llevó a cabo con el objetivo de liberar y aplanar el lecho ungueal. Para ello plantearon los dos problemas existentes, aún sin resolver, a la hora de realizar la cirugía: el primero, la formación de un espacio muerto a cada lado de la falange distal y el segundo, la forma antinatural del lecho ungueal tras el postoperatorio. Resolvieron los problemas ideando

Eficacia de las técnicas quirúrgicas empleadas en el tratamiento de la uña en pinza:

Revisión sistemática.

dos diseños de incisión: el primero en forma de “U” invertida en la porción distal del dedo para lograr el aplanamiento del lecho ungueal y el segundo en forma de “V” exponiendo el paroniquio sobre el cual se sutura el lecho ungueal para igual el ancho de la zona proximal y distal de la lámina ungueal. Además, diseñaron líneas de incisión de 2 a 3 mm. desde los surcos ungueales para preservar la forma del paroniquio y dar solución al problema estético de la apariencia antinatural del lecho ungueal tras la cirugía.

Noh, S. H., Na, G. H., Kim, E. J., y Park, K. ¹³ llevaron a cabo un estudio retrospectivo para investigar la efectividad del ensanchamiento del lecho ungueal con matricectomía o injerto dérmico a través de radiografías para valorar la relación del ángulo interfalángico con la falange distal y proximal, el cual fue significativamente mayor en los pacientes que en el grupo control ($p < 0,001$).

En dicho estudio se obtuvieron los datos de 44 uñas de 29 pacientes y se utilizaron dos procedimientos quirúrgicos: el ensanchamiento del lecho ungueal con matricectomía o injerto dérmico y el uso exclusivo de injerto. De los 29 pacientes, 10 eran hombres y 19 mujeres. La deformidad estaba presente en 41 uñas del hallux y 3 uñas del dedo pulgar.

Shin, W. J. et al. ⁵ recomiendan la reconstrucción del lecho y de la lámina ungueal para tratar la deformidad de uña en pinza pues afirman que reduce el riesgo de necrosis e infección en el postoperatorio.

Analizaron retrospectivamente a 11 pacientes (7 hombres y 4 mujeres) con un total de 13 casos de uña en pinza con dicha técnica, evaluando antes y después de la cirugía el ancho de la raíz de la uña y el ancho y altura de la punta de la uña. El ancho de la punta de la uña aumentó significativamente después de la cirugía ($p < 0,05$) y la altura de la punta de la uña disminuyó significativamente después de la cirugía ($p < 0,05$).

Jung, D. J. et al. ⁷ realizaron una revisión retrospectiva de 20 casos de uña en pinza presentes en 14 pacientes (6 hombres y 8 mujeres) en el cual el grupo control constaba de 30 pacientes (15 hombres y 15 mujeres) sin deformidad ni antecedentes de traumatismo en los pies. Los métodos de tratamiento quirúrgico se seleccionaron teniendo en cuenta factores relacionados con la perfusión (edad, diabetes mellitus, enfermedad renal y enfermedad

Eficacia de las técnicas quirúrgicas empleadas en el tratamiento de la uña en pinza:

Revisión sistemática.

vascular periférica). Utilizaron dos métodos: el método de colgajo del lecho ungueal en zigzag en 9 pacientes y el método de incisión en T invertida en 11 pacientes, los cuales presentaban mayor riesgo vascular. Los resultados fueron evaluados 6 meses después de la cirugía. No hubo diferencias estadísticamente significativas en los índices entre los pacientes tratados con el método de colgajo de lecho ungueal en zigzag y los tratados con el método de incisión en T invertida.

Shilpa, K., Divya, G., Budamakuntla, L. & Eswari, L. ¹⁷ estudiaron el resultado de la técnica de tres colgajos mediante el estudio de 15 pacientes (9 mujeres y 6 hombres). En los pacientes con causa hereditaria, todas las uñas de los pies estaban involucradas, sin embargo, donde la causa había sido adquirida, solo estaban involucradas las uñas del hallux, siendo en dos de los casos una deformidad bilateral. En este estudio prospectivo de intervención se evaluó el tanto el índice de anchura como el de altura, mediante el sistema porcentual, a los 6-12 meses tras la operación.

Kosaka, M. et al. ¹⁸ realizaron un estudio basado en una encuesta retrospectiva de 49 pacientes (11 hombres y 38 mujeres) con una media de edad de 48,6. Evaluaron 71 uñas de los pies: 70 uñas del hallux y 1 uña del segundo dedo del pie. De estos 49 pacientes, 22 presentaron deformación bilateral, mientras que 27 pacientes la presentaron unilateral. El método quirúrgico seleccionado fue el método del colgajo del lecho ungueal en zigzag y el periodo de seguimiento fue de aproximadamente 1 año y medio. El grado de efectividad se determinó mediante los índices de anchura, altura y curvatura.

Cho, Y.J, Lee, J.H, Shin, D.J, Lee & Sim, W.Y. ¹⁹ optaron por llevar a cabo una doble plastia en Z modificada en 20 uñas del hallux en 12 pacientes (3 hombres y 4 mujeres) cuya edad media fue de 43 años. De los 12 pacientes 8 tenían deformidades bilaterales y 2 habían sido sometidos a la extracción de la uña.

Investigaron la escala analógica visual para el dolor (EVA), el ángulo transversal y el índice de anchura durante todo el seguimiento. El tiempo medio de seguimiento fue de 2,4 años.

La doble plastia en Z modificada consistió en comenzar cada diseño una “Z” en la parte distal del lecho ungueal y realizar una incisión vertical al colgajo que incluía el lecho ungueal sin

Eficacia de las técnicas quirúrgicas empleadas en el tratamiento de la uña en pinza:

Revisión sistemática.

realizar la incisión vertical que divide los 2 diseños en Z en la punta del dedo. Esto contribuyó al aplanamiento y ensanchamiento del lecho ungueal en dirección transversal el cual finalmente se cubrió con una uña artificial. Las suturas se retiraron 12 días después de la cirugía y la uña artificial 3 semanas después.

5.3. NIVEL DE EVIDENCIA Y GRADO DE RECOMENDACIÓN.

Grado de recomendación de los resultados a partir de la calidad de la evidencia y del beneficio obtenido en las intervenciones quirúrgicas (Tabla III) según la escala USPSTF (Anexo I):

Tabla III: Nivel de evidencia y grado de recomendación.			
ARTÍCULO	TIPO DE ESTUDIO	GRADO DE RECOMENDACIÓN	NIVEL DE EVIDENCIA
Horikiri, M., & Saito, M. (2020). Simple and Aesthetic Treatment for Pincer Nail. <i>International Journal of Surgical Wound Care</i> , 1(3), 92–96. https://doi.org/10.36748/IJSWC.1.3.92	Ensayo clínico.	B	Buena
Noh, S. H., Na, G. H., Kim, E. J., & Park, K. (2019). Significance of Surgery to Correct Anatomical Alterations in Pincer Nails. <i>Annals of Dermatology</i> , 31(1), 59–65. https://doi.org/10.5021/AD.2019.31.1.59	Estudio retrospectivo.	C	Moderada
Shin, W. J., Chang, B. K., Shim, J. W., Park, J. S., Kwon, H. J., & Kim, G. L. (2018). Nail Plate and Bed Reconstruction for Pincer Nail Deformity. <i>Clinics in Orthopedic Surgery</i> , 10(3), 385. https://doi.org/10.4055/CIOS.2018.10.3.385	Estudio de casos y controles.	A	Buena

Eficacia de las técnicas quirúrgicas empleadas en el tratamiento de la uña en pinza:

Revisión sistemática.

<p>Jung, D. J., Kim, J. H., Lee, H. Y., Kim, D. C., Lee, S. II, & Kim, T. Y. (2015). Anatomical Characteristics and Surgical Treatments of Pincer Nail Deformity. Archives of Plastic Surgery, 42(2), 207–213. https://doi.org/10.5999/APS.2015.42.2.207</p>	<p>Estudio retrospectivo.</p>	<p>A</p>	<p>Buena</p>
<p>Shilpa, K., Divya, G., Budamakuntla, L., & Eswari, L. (2019). To Study the Outcome of Three-Flap Technique in the Management of Pincer Nail. Journal of Cutaneous and Aesthetic Surgery, 12(1), 25. https://doi.org/10.4103/JCAS.JCAS_140_18</p>	<p>Estudio prospectivo de intervención.</p>	<p>A</p>	<p>Buena</p>
<p>Kosaka, M., Asamura, S., Wada, Y., Kusada, A., Nakagawa, Y., & Isogai, N. (2010). Pincer Nails Treated Using Zigzag Nail Bed Flap Method: Results of 71 Toenails. Dermatol Surg 2010; 36: 506–511. https://doi.org/10.1111/j.1524-4725.2010.01478.x</p>	<p>Ensayo clínico.</p>	<p>A</p>	<p>Buena</p>
<p>Cho, Y., Lee, J., Shin, D., Surgery, W. S.-D., (2015). Correction of pincer nail deformities using a modified double Z-plasty. Journals.Lww.Com. Retrieved February 28, 2022, from https://journals.lww.com/dermatologicsurgery/Fulltext/2015/06000/Correction_of_Pincer_Nail_Deformities_Using_a.11.aspx</p>	<p>Ensayo clínico.</p>	<p>A</p>	<p>Buena</p>

Eficacia de las técnicas quirúrgicas empleadas en el tratamiento de la uña en pinza:

Revisión sistemática.

6. DISCUSIÓN.

El objetivo de este trabajo es conocer si existe una técnica quirúrgica para la deformidad de la uña en pinza que destaque notablemente en cuanto a su eficacia, valorando el resultado final mediante el índice de curvatura de la lámina ungueal, ya que es la medida que aporta mayor evidencia científica en cuanto a la eficacia de las técnicas quirúrgicas. También cabe destacar la importancia de las complicaciones surgidas en el postoperatorio, así como las recidivas.

El sistema que expresa de manera objetiva el grado de curvatura puede expresarse de manera porcentual, postulado por Kosaka y Kamiishi, o de manera decimal, ideado por Yabe.

Teniendo en cuenta el sistema porcentual, **Noh, S. H., Na, G. H., Kim, E. J., y Park, K.**¹³, **Shilpa, K., Divya, G., Budamakuntla, L. & Eswari, L.**¹⁷ **Cho, Y.J, Lee, J.H, Shin, D.J, Lee & Sim, W.Y.**¹⁹ y **Kosaka, M. et al.**¹⁸ investigaron los índices promedio de anchura, altura y curvatura antes y después de la cirugía. **Noh, S. H., Na, G. H., Kim, E. J., y Park, K.**¹³ obtuvieron los datos de 44 uñas, cuyos índices promedio iniciales fueron de 65,6% ± 11,2%, 76,1% ± 34,6% y 2,2% ± 0,7%, respectivamente. El índice de anchura del grupo de casos fue significativamente más bajo que en el grupo de control y el índice de altura y curvatura fue significativamente más alto ($p < 0,001$). Tras el período de observación de 6-18 meses el índice promedio de anchura aumentó del 64,8% al 84,4% y el índice de altura y curvatura disminuyó de 76,7% a 23,0% y de 2,2% a 1,3% respectivamente. **Cho, Y.J, Lee, J.H, Shin, D.J, Lee y Sim, W.Y.**¹⁹ tras realizar una doble plastia modificada obtuvieron un índice medio de anchura del 97%, cuando en el preoperatorio era de 65,4%, aumentando así el ancho de la lámina ungueal. **Kosaka, M. et al.**¹⁸ tras evaluar 71 uñas en pinza consiguieron aumentar el índice de anchura del 48% al 100% y disminuir el índice de altura del 150% al 16,1%. **Shilpa, K., Divya, G., Budamakuntla, L. & Eswari, L.**¹⁷ mediante el método de tres colgajos consiguieron aumentar el índice de ancho promedio de 53,9% ± 8,8% a 88,8% ± 2,3% y disminuir el índice de altura promedio de 68,04% ± 23,3% a 16,29% ± 5,2%, lo que se consideró como una mejora estadísticamente significativa ($p < 0,0001$).

Eficacia de las técnicas quirúrgicas empleadas en el tratamiento de la uña en pinza:

Revisión sistemática.

Horikiri M. y Saito M.⁴, **Shin, W. J. et al.**⁵ y **Jung, D. J. et al.**⁷ fueron los autores que pusieron en práctica el sistema decimal de Yabe. **Horikiri M. y Saito M.**⁴ con la incisión en “U” invertida y la incisión en “V” consiguieron reducir el índice medio de curvatura de 2,20 a 1,19 un año después de la cirugía, lo que indica que fue significativamente bajo ($p < 0,01$). **Shin, W. J. et al.**⁵ evaluaron antes y después de la cirugía el ancho de la raíz de la uña y el ancho y altura de la punta de la uña. El ancho promedio de la raíz aumentó significativamente ($p < 0,05$) de $15,0 \pm 0,8$ mm antes de la cirugía a $16,7 \pm 0,6$ mm después de la cirugía, y la altura media de la punta disminuyó de $6,7 \pm 0,5$ mm a $3,1 \pm 0,3$ mm mostrando también cambios significativos ($p < 0,05$) tras el postoperatorio.

Jung, D. J. et al.⁷ calcularon los índices de ancho y alto y midieron con radiografía el ángulo interfalángico y el ancho de las bases de las falanges distales. El ángulo interfalángico fue significativamente mayor en el grupo de pacientes preoperatorios que en el grupo control ($p < 0,05$). El ancho medio de la uña proximal y el ancho y altura de la uña distal en el grupo de control fueron $16,5 \pm 1,5$ mm, $16,1 \pm 1,5$ mm y $3,3 \pm 0,7$ mm, en el caso de los pacientes masculinos y $13,9 \pm 1,1$ mm, $13,8 \pm 1,2$ mm y $3,3 \pm 1,0$ mm en el caso de las pacientes femeninas. Esto indica una mayor diferencia significativa en cuanto al ancho medio proximal de la uña en los hombres respecto a las mujeres ($p < 0,05$).

En cuanto a las complicaciones manifestadas en el postoperatorio, cinco pacientes tratados con el método de incisión de “U” invertida, de **Horikiri M. y Saito M.**⁴, presentaron engrosamiento de la lámina ungueal, sin embargo, la recurrencia no fue obvia.

Noh, S. H., Na, G. H., Kim, E. J., y Park, K.¹³ y **Shin, W. J. et al.**⁵ llevaron a cabo la reconstrucción y ensanchamiento del lecho ungueal. **Noh, S. H., Na, G. H., Kim, E. J., y Park, K.**¹³ evaluaron las complicaciones postoperatorias desde la cirugía hasta la retirada de la sutura, evaluando los medicamentos administrados para el dolor y la infección. Dos pacientes desarrollaron infección y se les pautó antibiótico con una duración media de tratamiento de 13,5 días. Además 15 uñas presentaron engrosamiento del borde distal y 8 uñas engrosamiento del surco transversal.

Eficacia de las técnicas quirúrgicas empleadas en el tratamiento de la uña en pinza:

Revisión sistemática.

Otros dos de los pacientes intervenidos por **Shin, W. J. et al.**⁶ mostraron cambios isquémicos leves en la incisión y en el sitio de sutura, pero esto no afectó a la cicatrización de la herida.

Jung, D. J. et al.⁹ y **Kosaka, M. et al.**²⁸ llevaron a cabo una modificación del método de Haneke: diseñaron una plastia en W para minimizar la contractura de la cicatriz postoperatoria. Un solo paciente diabético de 71 años tratado por **Jung, D. J. et al.**⁹ presentó una lámina ungueal de crecimiento incompleto, pues fue el primer paciente de estudio y las complicaciones se presentaron antes de que se establecieran las indicaciones quirúrgicas con respecto a los factores relacionados con la perfusión. Es por ello que recomiendan considerar la condición circulatoria del miembro inferior a la hora de decidir el método quirúrgico.

Shilpa, K., Divya, G., Budamakuntla, L. & Eswari, L.¹⁷ al final del seguimiento postoperatorio observaron una lámina ungueal áspera con decoloración que se resolvió a los 6 meses, y la presencia de onicolisis asintomática en la lámina ungueal de otro de los pacientes, complicación que se atribuyó a la interposición de uno de los colgajos queratinizados del hiponiquio que evitó que la uña lograra adherirse al lecho ungueal.

Por el contrario, **Kosaka, M. et al.**²⁸ no evidenciaron complicaciones postoperatorias más allá de un caso de necrosis parcial del colgajo como consecuencia de la construcción del vendaje y facilitada por el sobrepeso del paciente. Sin embargo, esto no afectó al crecimiento normal de la lámina ungueal.

Solo una de las técnicas quirúrgicas empleadas para el tratamiento de la uña en pinza tuvo una efectividad del 100%. Dicha técnica fue la doble plastia modificada realizada por **Cho, Y.J, Lee, J.H, Shin, D.J, Lee y Sim, W.Y.**²⁵ que consiguieron que ninguno de sus pacientes manifestase complicaciones postoperatorias ni casos de recurrencia con un resultado estético excelente.

Eficacia de las técnicas quirúrgicas empleadas en el tratamiento de la uña en pinza:

Revisión sistemática.

7. CONCLUSIÓN.

La necesidad del tratamiento quirúrgico está supeditada al fracaso de las medidas conservadoras (pulido y férulas para la lámina ungueal) que, hoy en día, ya no suelen ser la primera opción de tratamiento. La alternativa quirúrgica es resolutive a la hora de corregir la deformidad de la uña en pinza, pues no suele presentar recidivas importantes. Sin embargo, a pesar de su frecuencia, no existe el "gold standard" de los tratamientos quirúrgicos para solventar esta patología ungueal, sino que cada autor realiza el que considera más conveniente, realizando las modificaciones oportunas, para obtener el mejor resultado posible. El término "uña en pinza" hoy en día sigue siendo un tema novedoso y desconocido por gran parte de los profesionales de la podología debido a que los estudios sobre estas técnicas son escasos. Sería de gran valor científico continuar con la labor de la investigación para reducir todavía más, si cabe, las complicaciones.

8. BIBLIOGRAFÍA.

1. Lee, J. I., Lee, Y. B., Oh, S. T., Park, H. J., & Cho, B. K. (2011). A Clinical Study of 35 Cases of Pincer Nails. *Annals of Dermatology*, 23(4), 417. <https://doi.org/10.5021/AD.2011.23.4.417>
2. Huang, C., Huang, R., Yu, M., Guo, W., Zhao, Y., Li, R., & Zhu, Z. (2020). Pincer Nail Deformity: Clinical Characteristics, Causes, and Managements. *BioMed Research International*, 2020. <https://doi.org/10.1155/2020/2939850>
3. Mutaf, M., Sunay, M., & Işik, D. (2007). A new surgical technique for the correction of pincer nail deformity. *Annals of Plastic Surgery*, 58(5), 496–500. <https://doi.org/10.1097/01.SAP.0000245128.96037.09>
4. Horikiri, M., & Saito, M. (2020). Simple and Aesthetic Treatment for Pincer Nail. *International Journal of Surgical Wound Care*, 1(3), 92–96. https://doi.org/10.36748/IJSWC.1.3_92
5. Shin, W. J., Chang, B. K., Shim, J. W., Park, J. S., Kwon, H. J., & Kim, G. L. (2018). Nail Plate and Bed Reconstruction for Pincer Nail Deformity. *Clinics in Orthopedic Surgery*, 10(3), 385. <https://doi.org/10.4055/CIOS.2018.10.3.385>
6. Refkalefsky-Loureiro, W., Gioia-Di Chiacchio, N., & Di Chiacchio, N. (2011). Cirugía de uñas. Artículo de revisión. *Rev Soc Peruana de Dermatología*, 21(4), 167. https://sisbib.unmsm.edu.pe/BVRevistas/dermatologia/v21_n4/pdf/a06v21n4.pdf
7. Jung, D. J., Kim, J. H., Lee, H. Y., Kim, D. C., Lee, S. II, & Kim, T. Y. (2015). Anatomical Characteristics and Surgical Treatments of Pincer Nail Deformity. *Archives of Plastic Surgery*, 42(2), 207–213. <https://doi.org/10.5999/APS.2015.42.2.207>
8. Gurger, M. (2018). Correction of Pincer Nail Deformity (PND) with dermal flap: A New Technique. <https://doi.org/10.3944/AOTT.2015.14.0168>
9. Plusjé, L. G. J. M. (2001). Pincer Nails: A New Surgical Treatment. *Dermatologic Surgery*, 27(1), 41–43. <https://doi.org/10.1111/J.1524-4725.2001.00150.X>
10. Dikmen, A., Ozer, K., Ulusoy, M. G., Gursoy, K. & Koçer, U. (2017). Triple combination therapy for pincer nail deformity: Surgical matricectomy, thioglycolic acid, and anticonvex sutures. *Dermatologic Surgery*, 43(12), 1474–1482. <https://doi.org/10.1097/DSS.0000000000001252>

Eficacia de las técnicas quirúrgicas empleadas en el tratamiento de la uña en pinza:

11. Luque Acevedo, A.A. (2003). Vista de Uña en pinza. Revista Asociación Colombiana de Dermatología y Cirugía Dermatológica. 11(3), 203–208. <https://revista.asocolderma.org.co/index.php/asocolderma/article/view/810/758>
12. Martínez Nova, A. Podología. Atlas de Cirugía Ungueal. Buenos Aires. Editorial Médica Panamericana; 2006. https://books.google.es/books?id=wWetSuKii0wC&printsec=frontcover&hl=es&source=gbs_ge_summary_r&cad=0#v=onepage&q=teja&f=false
13. Noh, S. H., Na, G. H., Kim, E. J., & Park, K. (2019). Significance of Surgery to Correct Anatomical Alterations in Pincer Nails. Annals of Dermatology, 31(1), 59–65. <https://doi.org/10.5021/AD.2019.31.1.59>
14. Yabe, T. (2013). Curvature Index of Pincer Nail. Plastic and Reconstructive Surgery Global Open, 1(7). <https://doi.org/10.1097/GOX.0B013E3182A9647A>
15. Twigg, E. V., Weitz, N. A., Scher, R. K., & Grossman, M. E. (2016). Pincer nails in a patient with systemic lupus erythematosus and lupus nephritis: A case report. JAAD Case Reports, 2(3), 233. <https://doi.org/10.1016/J.JDCR.2016.04.001>
16. Baran, R., Haneke, E., & Richert, B. (2001). Pincer Nails: Definition and Surgical Treatment. Dermatologic Surgery, 27(3), 261–266. <https://doi.org/10.1111/J.1524-4725.2001.01909.X>
17. Shilpa, K., Divya, G., Budamakuntla, L., & Eswari, L. (2019). To Study the Outcome of Three-Flap Technique in the Management of Pincer Nail. Journal of Cutaneous and Aesthetic Surgery, 12(1), 25. https://doi.org/10.4103/JCAS.JCAS_140_18
18. Kosaka, M., Asamura, S., Wada, Y., Kusada, A., Nakagawa, Y., & Isogai, N. (2010). Pincer Nails Treated Using Zigzag Nail Bed Flap Method: Results of 71 Toenails. Dermatol Surg 2010; 36: 506–511. <https://doi.org/10.1111/j.1524-4725.2010.01478.x>
19. Cho, Y.J, Lee, J.H, Shin, D.J, Lee & Sim, W.Y. (2015). Correction of pincer nail deformities using a modified double Z-plasty. Journals.Lww.Com. https://journals.lww.com/dermatologicsurgery/Fulltext/2015/06000/Correction_of_Pincer_Nail_Deformities_Using_a.11.aspx
20. Ghaffarpour, G., Seyed Mehdi Tabaie, A., & Ghaffarpour, G. (2010). A New Surgical Technique for the Correction of Pincer-Nail Deformity: Combination of Splint and Nail

Eficacia de las técnicas quirúrgicas empleadas en el tratamiento de la uña en pinza:

Revisión sistemática.

- Bed Cutting. *Dermatol Surg* 2010; 36: 2037–2041. <https://doi.org/10.1111/j.1524-4725.2010.01810.x>
21. Hatoko, M., Iioka, H., Tanaka, A., & Kuwahara, M. (2003). Hard-Palate Mucosal Graft in the Management of Severe Pincer-Nail Deformity. *Division of Plastic Surgery, Nara Medical University*. 112(3), 835–839. https://journals.lww.com/plasreconsurg/Fulltext/2003/09010/Hard_Palate_Mucosal_Graft_in_the_Management_of.00017.aspx
22. Kosaka, M., & Kamiishi, H. (2003). New strategy for the treatment and assessment of pincer nail. *Plastic and Reconstructive Surgery*, 111(6), 2014–2019. <https://doi.org/10.1097/01.PRS.0000056835.65112.A8>
23. Lida, N., & Ohsumi, N. (2004). Treatment of severe deformities of the toenails by the modified Zadik method with artificial skin. *Scandinavian Journal of Plastic and Reconstructive Surgery and Hand Surgery*, 38(3), 155–159. <https://doi.org/10.1080/02844310310016250>
24. Task Force Ratings. *Guide to Clinical Preventive Services, Second Edition*. <http://odphp.osophs.dhhs.gov/pubs/guidecps/PDF/APPA.PDF>.

9. ANEXOS.

9.1. ANEXO I: NIVEL DE EVIDENCIA Y GRADO DE RECOMENDACIÓN (USPSTF).²⁴

Tabla IV: Recomendaciones a partir de la calidad de evidencia.	
RECOMENDACIÓN	INTERPRETACIÓN
A	Se recomienda claramente que los clínicos proporcionen la intervención a los pacientes que cumplan los criterios. Buena evidencia de que la medida mejora de manera importante los resultados en salud y concluye que los beneficios superan ampliamente a los riesgos.
B	Se recomienda que los clínicos proporcionen la intervención a los pacientes. Evidencia moderada de que la medida mejora de manera importante los resultados en salud y concluye que los beneficios superan a los riesgos.
C	No se recomienda a favor o en contra de la intervención. Existe evidencia moderada de que la medida puede mejorar los resultados en salud, pero los beneficios son muy similares a los riesgos y no puede justificarse una recomendación general.
D	No se recomienda que los clínicos proporcionen la intervención a los pacientes asintomáticos. Evidencia moderada de que la medida es ineficaz o que los riesgos superan a los beneficios.
I	La evidencia es insuficiente para recomendar la intervención. No existe evidencia de que la intervención es ineficaz, de calidad insuficiente, o conflictiva y que el balance entre los riesgos y los beneficios no se puede determinar.

Eficacia de las técnicas quirúrgicas empleadas en el tratamiento de la uña en pinza:

Revisión sistemática.

Tabla V: Niveles de evidencia e interpretación.	
RECOMENDACIÓN	INTERPRETACIÓN
Buena	La evidencia incluye resultados consistentes a partir de estudios bien diseñados y realizados en poblaciones que directamente evalúan efectos sobre resultados de salud.
Moderada	La evidencia es suficiente para determinar efectos sobre resultados de salud, pero la fuerza de la evidencia es limitada por el número, la calidad, la consistencia de los estudios individuales, la generalización a la práctica rutinaria, o la naturaleza indirecta de la evidencia sobre los resultados de salud.
Insuficiente	La evidencia es insuficiente para evaluar los efectos sobre los resultados de salud debido al número limitado o al poder de estudios, defectos importantes en su diseño o realización, inconsistencias en la secuencia de la evidencia, o falta de información sobre resultados de salud importantes.

Eficacia de las técnicas quirúrgicas empleadas en el tratamiento de la uña en pinza:

Revisión sistemática.